

Dansk Lungemedicinsk Selskab

Emne: Udredning ved mistanke om malign lidelse i thorax	Dato: Marts 2018 Dato for næste revision: Marts 2020	Retningslinje nummer: 1
Udarbejdet af: Paul Frost Clementsen, Torben Riis Rasmussen, Uffe Bødtger, Klaus Richter Larsen		Sider: 3

For en mere detaljeret beskrivelse af udredning af patienter mistænkt for lungekræft samt den 8. udgave af TNM klassifikationen henvises til Dansk Lunge Cancers Gruppens referenceprogram (<http://www.lungetcancer.dk/00164/>)

Når en patient henvises på mistanke om malign lidelse i thorax, baseres mistanken som regel på en billeddiagnostisk undersøgelse. Det drejer sig typisk om

1. Røntgen af thorax
2. Computer tomografi (CT)
3. Positronemissionstomografi (PET/CT)

En billeddiagnostisk undersøgelse kan kun rejse en mistanke om malign sygdom og om, hvor udbredt den i givet fald er. Mistanken skal be- eller afkræftes ved biopsitagning. De invasive undersøgelser har til formål at tage biopsier fra områder, der bedømt på billeddiagnostiske undersøgelser er abnorme. Bemærk dog at selv PET-negative områder kan være maligne.

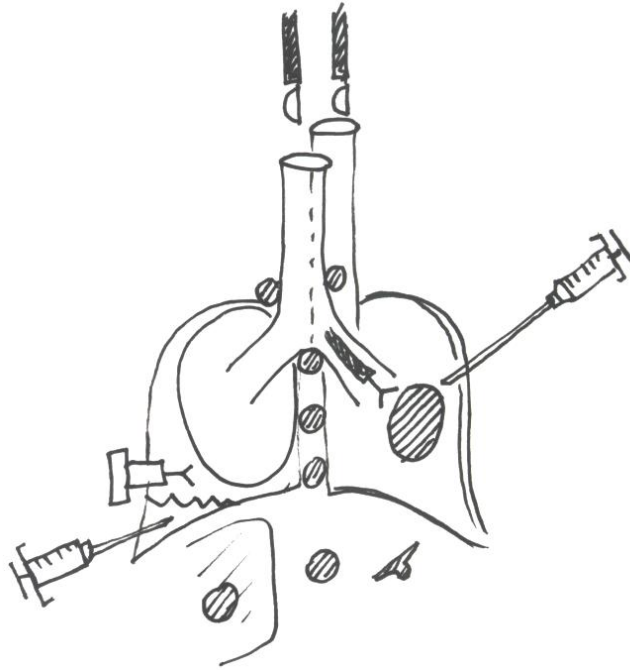
Patienter mistænkt for malign sygdom udredes i pakkeforløb, hvor flere undersøgelser sættes i værk på én gang for at gøre udredningen så hurtig som mulig. En typisk pakkeløsning til en patient mistænkt for lungetcancer kan udover en indledende kontrastforstærket CT-skanning af thorax og øvre abdomen omfatte en FDG-PET/CT-skanning, percutan lungebiopsi, bronkoskopi med EBUS/EUS-B plus justeringer efterhånden som biopsisvarene indløber.

Moderne onkologiske behandlingsmuligheder stiller større og større krav til biopsitagningen og dermed den til invasive udredning. Det er vigtigt ikke kun at be- eller afkræfte mistanken om malign sygdom, men også at udføre immunhistokemiske undersøgelser for at afgøre malignitetens udgangspunkt (for eksempel TTF1, CK20, CK7) samt mutationsanalyser (for eksempel EGFR) og analyse for ekspresion af PD-L1 og ALK, der kan være helt afgørende for behandlingsstrategien.

Invasive undersøgelser

Bronkoskopi: Det fleksible videobronkoskop kan introduceres i luftvejene via næsen eller via munden. Den diagnostiske sensitivitet stiger, jo mere centralt og synligt tumor findes i bronkietræet (> 90%), og falder jo mere perifert forandringerne er beliggende (10-30%). **Indikationer** er forandringer på røntgen eller CT-skanning af thorax, atelektase, og recidiverende pneumoni. Men bronkoskopi kan også være indiceret selvom billeddiagnostik er normal og mistanken om malignitet er klinisk begrundet, fx ved længerevarende hæmoptyse. Der henvises i øvrigt til DLS's instruks om bronkoskopi.

Ved bronkoskopi kan der tages endobronkiale mucosabiopsier, børstebiopsier, transbronkiale tangbiopsier, EBUS-vejledte lunge- eller lymfeknudebiopsier eller foretages bronkial **lavage**. Med nyere metoder kan man også foretage bronkoskopisk bioptering af perifert beliggende infiltrater ved hjælp af mini-probe og/eller elektromagnetisk navigation.



1. **Endoskopisk ultralyd: EBUS: Endoskopisk ultralydskanning via trachea. EUS: Endoskopisk ultralydsskanning via esophagus** med anvendelse af det gastroenterologiske EUS endoskop. **EUS-B: Endoskopisk ultralydskanning via esophagus** med anvendelse af EBUS skopet i stedet for det gastroenterologiske EUS endoskop. Med EBUS kan man nå strukturer tæt på de centrale luftveje, for eksempel lungetumorer og lymfeknuder i mediastinum og hilus regionerne. Med EUS og EUS-B kan man nå strukturer langs esophagus, det vil sige stort set de samme som ved EBUS fraregnet hilusregionerne, samt forandringer under diafragma inklusive leveren, lymfeknuder i øvre abdomen og venstre binyre. Endoskopisk ultralyd har efterhånden helt erstattet tidligere tiders "gold standard" mediastinoskopi til mediastinal udredning af lungecancer.
2. **Perkutan lungebiopsi. Transthorakal nåle aspirationsbiopsi, TTNAB.** Perifert beliggende lungeinfiltrater, der ikke kan nås med endoskopi, kan biopteres i gennemlysning, ultralydvejledt eller CT-vejledt. Sensitiviteten er 80-90% ved maligne infiltrater afhængigt af størrelsen og lokalisationen. Risikoen for pneumothorax er væsentlig større end ved endoskopi.
3. **Mediastinoskopi** anvendes ved processer, som ikke kan nås ved bronkoskopi, endoskopisk ultralyd eller perkutan biopsi, f.eks. processer bag sternum eller i forbindelse med lymfomdiagnostik, der kræver større histologiske biopsier.
4. **Pleuracentese** indebærer udtømmelse af væske fra cavum pleurae.

5. **Pleurabiopsi** kan udføres percutant i lokalbedøvelse vejledt af gennemlysning med C-bue, ultralyd- eller CT-skanning.
6. **Thorakoskopi** kan udføres i lokalbedøvelse i, hvis det drejer sig om en rent diagnostisk procedure, der kun kræver biopsier fra pleura parietale, f.eks. ved mistanke om pleuralidelser, herunder malignt mesoteliom.
7. **Videoassisteret thorakoskopisk kirurgi. (video assisted thoracic surgery (VATS)).** Et ultimum refugium, hvis ovennævnte procedurer ikke har givet en præcis diagnose, er at foretage VATS med biopsi fra lunge, pleura og/eller lymfeknuder eller fjernelse af lungeinfiltratet eller eventuelt hele lungelappen.
8. **Andre undersøgelser.** PET/CT er i mange tilfælde vejledende for, hvilke strukturer, der skal biopteres, men det er vigtigt at huske, at selv PET-negative lymfeknuder i mediastinum under visse omstændigheder kan være maligne og derfor også skal biopteres. Hos nogle patienter er der også behov for supplerende undersøgelser ekstrathorakalt som for eksempel ultralydvejledt leverbiopsi, mammografi eller biopsi fra lymfeknude på halsen eller i andre områder.

Når der foreligger billeddiagnostiske undersøgelser og biopsi afholdes en multidisciplinær konference (MDT), hvor der skal tages stilling til TNM-klassifikation, eventuel yderligere udredning samt behandling.